FACULTÉ DE MÉDECINE DE PARIS

ANNÉE 1910

THÈSE

N° 87

POUR

LE DOCTORAT EN MÉDECINE

PAR

Georges MAREY

Né à Franchevelle (Haute-Saône), le 5 juin 1884
Ancien interne des Hôpitaux de Besançon
Ancien externe des Hôpitaux de Paris

Contribution à l'étude

D'UNE

Variété particulière d'exostose de la voûte cranienne

LE SPONGIOSTÉOME

Président : M. MARFAN, *professeur.*

PARIS
IMPRIMERIE DE LA FACULTÉ DE MÉDECINE
JOUVE & Cie, ÉDITEURS
15, Rue Racine (VIe)

1910

87

THÈSE

POUR

LE DOCTORAT EN MÉDECINE

FACULTÉ DE MÉDECINE DE PARIS

ANNÉE 1910 — THÈSE — N° ___

POUR

LE DOCTORAT EN MÉDECINE

PAR

Georges MAREY

Né à Franchevelle (Haute-Saône), le 5 juin 1884
Ancien interne des Hôpitaux de Besançon
Ancien externe des Hôpitaux de Paris

Contribution à l'étude

D'UNE

Variété particulière d'exostose de la voûte cranienne

LE SPONGIOSTÉOME

Président : M. MARFAN, *professeur.*

PARIS
IMPRIMERIE DE LA FACULTÉ DE MÉDECINE
JOUVE & Cie, ÉDITEURS
15, Rue Racine (VIe)

1910

FACULTÉ DE MÉDECINE DE PARIS

LE DOYEN, M. LANDOUZY

PROFESSEURS	MM.
Anatomie	NICOLAS
Physiologie	Ch. RICHET
Physique médicale	GARIEL
Chimie organique et Chimie générale	GAUTIER
Parasitologie et Histoire naturelle médicale	BLANCHARD
Pathologie et Thérapeutique générales	ACHARD
Pathologie médicale	WIDAL DEJERINE
Pathologie chirurgicale	LANNELONGUE
Anatomie pathologique	Pierre MARIE
Histologie	PRENANT
Opérations et appareils	HARTMANN
Pharmacologie et matière médicale	POUCHET
Thérapeutique	MARFAN
Hygiène	CHANTEMESSE
Médecine légale	THOINOT
Histoire de la médecine et de la chirurgie	CHAUFFARD
Pathologie expérimentale et comparée	ROGER
Clinique médicale	HAYEM GILBERT DEBOVE LANDOUZY
Maladies des enfants	HUTINEL
Clinique des maladies mentales et des maladies de l'encéphale	Gilbert BALLET
Clinique des maladies cutanées et syphilitiques	GAUCHER
Clinique des maladies du système nerveux	
Clinique chirurgicale	DELBET QUENU RECLUS SEGOND
Clinique ophtalmologique	DE LAPERSONNE
Clinique des maladies des voies urinaires	ALBARRAN
Clinique d'accouchements	BAR PINARD RIBEMONT-DESSAIGNES
Clinique gynécologique	POZZI
Clinique chirurgicale infantile	KIRMISSON
Clinique thérapeutique	Albert ROBIN

AGRÉGÉS EN EXERCICE

MM.

BALTHAZARD	DESGREZ	LENORMANT	PROUST
BERNARD	DUVAL (P.)	LEQUEUX	RATHERY
BRANCA	GOUGEROT	LERI	RETTERER
BRINDEAU	GREGOIRE	LOEPER	RICHAUD
BROCA (A.)	GUENIOT	MACAIGNE	ROUSSY
BRUMPT	GUILLAIN	MAILLARD	ROUVIERRE
CAMUS	JEANNIN	MORESTIN	SCHWARTZ.
CARNOT	JOUSSET (A.)	MULON	SICARD
CASTAIGNE	LABBE (M.)	NICLOUX	TERRIEN
CHEVASSU	LANGLOIS	NOBECOURT	TIFFENEAU
CLAUDE	LAIGNEL-LAVASTINE	OKINCZYC	ZIMMERN
COUVELAIRE	LECENE	OMBREDANNE	

Par délibération en date du 9 décembre 1798, l'École a arrêté que les opinions émises dans les dissertations qui lui seront présentées, doivent être considérées comme propres à leurs auteurs et qu'elle n'entend leur donner aucune approbation ni improbation.

A LA MÉMOIRE DE MON PÈRE

A MA MÈRE

A MES PARENTS

A MES AMIS

A MON PRÉSIDENT DE THÈSE

MONSIEUR LE PROFESSEUR MARFAN

Médecin des Hôpitaux
Professeur de Thérapeutique
Chevalier de la Légion d'honneur

A MES MAITRES DE L'ÉCOLE
DE MÉDECINE DE BESANÇON

A MES MAITRES DANS LES HOPITAUX DE PARIS

MONSIEUR LE DOYEN LANDOUZY

Professeur de Clinique médicale
Membre de l'Académie de Médecine
Officier de la Légion d'honneur

M. LE PROFESSEUR AGRÉGÉ SCHWARTZ

Chirurgien des Hôpitaux
Chevalier de la Légion d'honneur

MONSIEUR LE PROFESSEUR POZZI

Professeur de Gynécologie
Membre de l'Académie de Médecine
Commandeur de la Légion d'honneur

M. LE PROFESSEUR AGRÉGÉ PROUST

Chirurgien des Hôpitaux
Chevalier de la Légion d'honneur

M. LE PROFESSEUR AGRÉGÉ POTOCKI

Accoucheur des Hôpitaux
Chevalier de la Légion d'honneur

M. LE PROFESSEUR AGRÉGÉ CARNOT

Médecin des Hôpitaux

Digitized by the Internet Archive
in 2019 with funding from
Wellcome Library

https://archive.org/details/b30615720

CONTRIBUTION A L'ÉTUDE

D'UNE

Variété particulière d'exostose de la voûte cranienne

LE SPONGIOSTÉOME

INTRODUCTION

Parvenu au terme de nos études médicales, c'est pour nous un devoir très agréable de remercier tous ceux qui ont été nos maîtres dans les hôpitaux et qui nous ont aidé de leurs conseils.

Nos premiers remerciements iront à nos maîtres de l'École de médecine de Besançon et en particulier: MM. les Drs Gaudron, Roland et Heitz, dont nous avons été l'interne. Nous leur sommes reconnaissant d'avoir bien voulu diriger nos premières études.

C'est dans le service du professeur Landouzy que nous avons fait notre stage médical ; nous n'oublierons pas ses brillantes leçons cliniques.

Le professeur agrégé Schwartz nous a donné, au point de vue chirurgical, d'excellents conseils que nous aurons souvent l'occasion de mettre à profit dans notre pratique journalière.

Le professeur Pozzi dont nous avons été l'externe a toujours été d'une grande obligeance à notre égard et nous a donné de précieux enseignements au point de vue gynécologique.

Dans ce même service, nous avons rencontré le professeur agrégé Proust, qui nous a marqué une bienveillance toute particulière ; nous nous souviendrons de ses savants conseils théoriques et pratiques relatifs à la technique opératoire des maladies des femmes.

Nous avons ensuite appartenu au service du professeur agrégé Potocki, qui a bien voulu nous initier à l'art des accouchements.

Enfin, c'est chez le professeur agrégé Carnot que nous avons terminé notre externat. Nous sommes heureux de lui dire ici toute notre reconnaissance, tant pour le solide enseignement clinique qu'il nous a donné, que pour les nombreux conseils qu'il ne nous a pas ménagés toutes les fois que nous avons eu recours à lui.

C'est d'ailleurs dans son service que nous avons recueilli l'observation qui fait le sujet de cette thèse et c'est sous sa direction que ce travail a été entrepris. Qu'il nous soit permis de le lui dédier comme un hommage de respectueuse reconnaissance.

Nous remercions enfin M. le professeur Marfan qui nous a fait le grand honneur d'accepter la présidence de notre thèse.

HISTORIQUE

Si les exostoses, en général, ont été depuis longtemps bien étudiées, il semble que les exostoses craniennes, en particulier, aient été un peu négligées.

En dehors de la thèse de concours de Chassaignac, 1848 (*Des Tumeurs de la voûte cranienne*), on ne trouve pas de travail d'ensemble sur cette question avant les leçons cliniques de Prengrueber (*Bulletin médical*, 1892. *Exostoses ostéogéniques du frontal*), du professeur Reclus (*Presse médicale*, 1894. *Des Exostoses ostéogéniques du frontal*) et surtout de la thèse de Poirier (*Des Exostoses ostéogéniques de la voûte du crâne*, 1894-1895).

Cette thèse inspirée par le professeur agrégé Rieffel est d'ailleurs parfaitement résumée, par cet auteur, dans une revue générale de la *Gazette des Hôpitaux* parue à la même époque (*Gazette des Hôpitaux* 1895, p. 451) sur les exostoses ostéogéniques de la voûte cranienne.

C'est à ce travail que nous renvoyons pour une étude historique plus complète des exostoses en général et des exostoses craniennes. Plus récemment, les professeurs agrégés Mauclaire et Milian (*Bulletin*

de la Société anatomique, 1905) ont émis une hypothèse nouvelle pour la pathogénie des exostoses non syphilitiques de la région temporale et temporo-mastoïdienne.

Nous n'avons pas l'intention de faire ici une étude d'ensemble des exostoses craniennes, mais nous voulons simplement exposer quelques considérations anatomiques et cliniques relatives au cas que nous avons eu l'occasion d'examiner et dont nous relatons ici l'observation.

OBSERVATION PERSONNELLE

A..., âgé de soixante-cinq ans, placier en dentelles, entre à l'hôpital de la Charité, salle Rayer, lit n° 7, le 14 octobre 1910 dans le service du professeur agrégé Carnot, pour une tumeur de la voûte cranienne accompagnée de céphalées persistantes.

Antécédents héréditaires. — Les antécédents héréditaires de ce malade ne présentent aucune particularité. Son père, de taille élancée, a toujours eu une très bonne santé ; il est mort à soixante-dix-sept ans d'une pnéumonie. Sa mère, de taille moyenne, était atteinte d'une légère claudication gauche attribuée à une chute faite dans l'enfance. Elle était bien portante et elle mourut à soixante-dix-neuf ans d'une pneumonie. Le malade a eu deux frères : l'un mort à cinquante-six ans de tuberculose osseuse (?), l'autre mort à quarante ans d'un accident.

Aucune déformation squelettique à signaler.

Antécédents personnels. — Né à terme d'une primipare après un accouchement normal, le sujet dont nous rapportons l'observation a fait ses premiers pas de bonne heure et a toujours bien marché. Son passé pathologique est assez chargé ; il nous dit avoir eu la diphtérie à trois ans, la fièvre typhoïde à onze ans, la cholérine à vingt-quatre ans et la blennorragie à trente-huit ans.

Il n'avoue pas la syphilis et on ne trouve chez lui aucune manifestation spécifique.

Histoire de la maladie actuelle. — Lorsqu'on examine le malade, on est tout de suite frappé par l'existence d'une tumeur de la voûte cranienne. Interrogé à ce sujet, nous apprenons qu'elle a débuté à l'âge de douze ans (*après fièvre typhoïde*) ; cette tumeur, petite au début, a cependant empêché le malade d'être pris pour son service militaire. A trente-cinq ans elle avait les dimensions d'un œuf de poule ; le malade, qui jusqu'alors avait pu porter des casquettes ou des chapeaux, fut obligé de mettre constamment un chapeau haut de forme qui ne reposait nullement sur sa tumeur.

A partir de ce moment, en effet, elle semble avoir augmenté sensiblement de volume et actuellement elle est grosse comme une tête de fœtus à terme.

Au début, cette tumeur était régulièrement piriforme ; plus tard, elle a présenté des irrégularités et des bosselures, mais surtout elle a été modifiée à la suite d'une chute que le malade fit à l'âge de soixante ans. A la suite de cette chute, qui avait déterminé une ecchymose conjonctivale et fronto-palpébrale en forme de chauve-souris, son aspect s'est modifié. Le malade nous dit lui-même qu'à ce moment, en pal-

pant sa bosse, il avait eu la sensation de petits os qui s'entre-choquaient : il s'agit vraisemblablement là d'une crépitation osseuse. A partir de ce moment, la tumeur est



PORTRAIT DE FACE

restée déformée et son centre présente une dépression en cratère.

Au moment où nous examinons le malade, elle nous apparaît sous la forme d'un tronc de cône à base inférieure, qui occupe les régions occipitale, pariétale et temporale droites, et qui est déprimée en son centre.

Elle est bosselée, elle se continue insensiblement avec les régions voisines ; à son niveau, la peau n'est pas adhérente et ne présente pas de changement de coloration. Il ne semble

PORTRAIT DE PROFIL

pas qu'il y ait de bourse séreuse entre les téguments et le tissu osseux. Cette tumeur sessile est dure à la palpation, mate à la percussion, et ne présente ni battement, ni souffle à l'auscultation.

Les mensurations nous ont donné les chiffres suivants : circonférence de la base de la tumeur, 37 centimètres ; dia-

mètre antéro-postérieur, 13 centimètres ; diamètre transversal, 14 centimètres.

L'examen radioscopique, fait de profil, nous montre que la tumeur a la forme d'une pyramide très aplatie et à sommet mousse, elle tranche nettement par sa transparence sur le reste de la voûte cranienne, et elle donne l'impression d'une coque osseuse très mince, limitée par une lame compacte, dont l'épaisseur semble être à peu près la même que celle des parois du sinus maxillaire.

Cette tumeur, pendant longtemps, n'a pas déterminé de troubles fonctionnels, mais depuis quelques mois sont apparus des phénomènes nouveaux qui ont attiré l'attention du malade. En janvier, février et mars 1910, il a eu trois ictus successifs qui ont eu tous les trois la même évolution. Brusquement, en revenant de son travail, sans perdre connaissance, le malade a senti ses jambes fléchir et a fait une chute ; il n'a pas eu d'aura, n'a pas poussé de cris, n'a pas eu d'émission d'urine ni de morsure de la langue, mais, après chacune de ces crises, il a éprouvé une grande lassitude persistant pendant quelques jours. Depuis cette époque, son état physique et psychique s'est modifié, il se plaint surtout de céphalées très violentes plus marquées à droite et continues avec paroxysmes vespéraux ; de plus, le sujet semble ne pas comprendre nettement les questions qu'on lui pose, il répond souvent d'une manière inexacte, il a une diminution marquée de la mémoire, il éprouve d'ailleurs beaucoup de difficultés à sortir seul et s'égare facilement. Du côté de ses organes des sens, quelques troubles assez particuliers attirent l'attention : l'ouïe est diminuée également des deux côtés et, fait plus intéressant, une montre placée sur le crâne au

niveau de la région mastoïdienne, frontale ou temporale, n'est pas entendue. Il existe un léger degré d'inégalité pupillaire, la pupille gauche est plus contractée que la droite, mais les réflexes pupillaires sont normaux. La parole est un peu hésitante, mais non pas saccadée ; il n'y a pas de tremblement

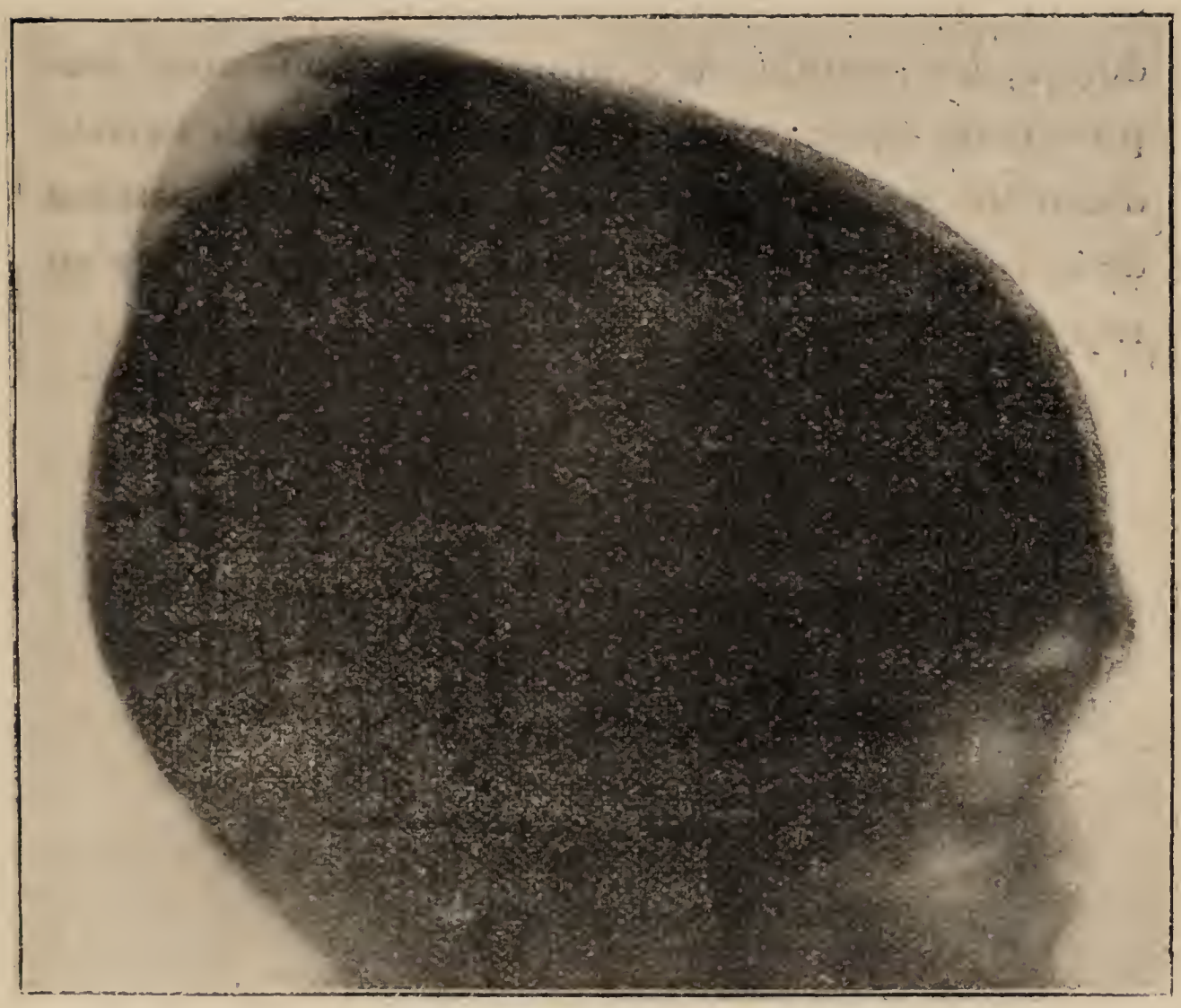

RADIOGRAPHIE

fibrillaire des lèvres et de la langue. Les réflexes rotuliens sont un peu forts, mais il n'y a pas de Babinski, ni de trépidation épileptoïde. La démarche est normale, on ne trouve pas non plus de troubles de la sensibilité.

L'examen des divers appareils ne révèle qu'une seule particularité, c'est le ralentissement du pouls qui varie de 48 à

50 à la minute et ne semble pas avoir dépassé ce dernier chiffre depuis quelque temps.

En résumé, il s'agit d'une tumeur de la voûte cranienne formée de tissu osseux peu dense qui a évolué lentement et a déterminé, à un moment donné, des troubles de compression. Nous nous proposons de montrer par quels caractères cette variété d'exostoses se distingue des autres types d'exostoses de la voûte cranienne, et par quels points elle s'en rapproche.

ÉTIOLOGIE ET PATHOGÉNIE

Les exostoses craniennes constituent une affection relativement rare; pendant longtemps, et c'est l'opinion de Prengrueber, on a admis que les exostoses craniennes coexistaient toujours avec d'autres exostoses des diverses pièces du squelette ; Rieffel et Poirier ont montré qu'il n'en était rien. Au contraire, d'après eux, « ces exostoses sont presque toujours isolées et uniques, ne coïncidant pas avec des tumeurs analogues sur d'autres pièces du squelette ».

Les observations, sauf trois (obs. VIII, XII et Sonnenschein) (1), que nous avons parcourues confirment cette opinion.

Leur étiologie est fort obscure, l'hérédité ne semble pas intervenir dans leur développement.

Le rôle du sexe est également mal défini ; pour Rieffel, le sexe féminin y serait beaucoup plus exposé, mais ce n'est pas là une loi absolue comme le prouve

1. Garçon de dix-huit ans, chez lequel on observait à la fois des exostoses sur le frontal et les temporaux, les côtes, les clavicules, le sternum, le sacrum et les os des membres (Th. de Berlin, 1873).

l'observation que nous avons rapportée et les observations II, IV, VIII et X.

Plus intéressante est l'influence de l'âge ; en effet, la plupart des observations nous montrent que les exostoses craniennes apparaissent chez des sujets jeunes, entre douze et quinze ans (obs. I, II, V, VI, XI et XII), parfois cependant plus tardivement (obs. III, VII, IX et X) et parfois au contraire d'une manière très précoce (obs. VIII).

Quant à la cause déterminante, elle ne se dégage pas très nettement des faits qui ont été observés. Il est indispensable, à ce point de vue, de distinguer les exostoses idiopathiques et les exostoses symptomatiques ; cette division sur laquelle le professeur Reclus insiste dans sa leçon clinique est fort ancienne et se retrouve dans tous les travaux relatifs aux exostoses en général, quel que soit leur siège. Pour les exostoses symptomatiques, le déterminisme est facile à saisir. La plupart des maladies infectieuses peuvent s'accompagner de lésions osseuses survenant à un stade quelconque de leur évolution, « tel est le cas du rhumatisme, de la goutte, plus souvent de la tuberculose, de la fièvre typhoïde et surtout de la syphilis » (Reclus) (1).

Selon l'expression de Dupuytren cité par Ribell, « les exostoses sont pareilles aux bosses noueuses que l'on voit apparaître sur certains arbres par

---

1. Les exostoses peuvent être la seule manifestation d'une syphilis latente (Reclus).

défaut de régularité dans la nutrition et la distribution de la sève » (1).

Un autre groupe tout différent d'exostoses symptomatiques est représenté par les cas qui succèdent à un traumatisme ; en effet, un grand nombre d'observations (obs. I, II, IV et VI) mentionne le traumatisme à l'origine d'une exostose, mais c'est là une cause banale, et on sait avec quelle facilité les malades attribuent, à tort ou à raison, à un traumatisme réel imaginaire, une affection pour laquelle ils viennent consulter.

En dehors de ces faits, on observe d'autres types auxquels convient le nom d'exostose idiopathique ou essentielle, et pour celle-ci la cause doit être recherchée dans un trouble local d'évolution du système osseux. Si l'on se rappelle le développement de la voûte cranienne, on voit qu'elle est formée d'une série de pièces d'abord indépendantes les unes des autres, séparées par des sutures et des fontanelles que comblent des couches fibreuses appelées membranes suturales. Au niveau de ces fontanelles, comme au niveau des sutures, on peut rencontrer de petits os qui sont les os wormiens. Les pièces osseuses elles-mêmes sont formées de deux lames compactes appelées tables externes et internes, interceptant entre elles le diploé qui est du tissu spongieux, le tout recouvert du périoste. Le périoste, le

1. Dor a pu reproduire expérimentalement des exostoses par des injections intra-veineuses de bacillus citreus cereus (*Archiv. prov. de Chir.*, janvier 1891).

diploé, la membrane suturale, les os wormiens, tels sont les éléments qui peuvent donner naissance aux exostoses.

L'origine périostique admise par Wirchow a été soutenue par le professeur Poncet : « Il n'est pas impossible que, sans déviation aucune du développement cartilagineux, il se forme dans le périoste, à une époque ultérieure de la vie, des productions ostéo-cartilagineuses du genre des exostoses de croissance. Ce mode de formation est d'autant plus plausible, qu'à l'inverse du cartilage de conjugaison, qui disparaîtrait à un certain âge, le périoste garde toute son activité et produit de l'os pendant toute la vie.

Dans d'autres cas, ce n'est pas le périoste lui-même, mais bien le diploé qui semble donner naissance directement à l'exostose, comme si celle-ci était une émanation, et si on peut employer cette expression, une hernie venue du tissu spongieux (obs. IX).

D'autres auteurs, et c'est aussi l'opinion de Wirchow, ont comparé les exostoses de la voûte cranienne aux exostoses des membres, et Wirchow fait remarquer que : « Par suite d'une anomalie de l'ostéogénèse, il peut y avoir séquestration en plein tissu osseux de petits noyaux cartilagineux qui seraient le point de départ d'exostoses. » A cette opinion, on peut objecter que le crâne ne passe pas, comme les membres, par un stade cartilagineux, et *c'est peut-être là la raison de la rareté relative des*

exostoses craniennes, mais en réalité il n'y a pas une différence absolue entre le développement du crâne et celui des membres. Testut fait remarquer que « la membrane suturale qui permet l'accroissement des os en surface est aux os du crâne ce que le cartilage de conjugaison est aux os des membres ».

Rieffel partage cette manière de voir, et « sans admettre l'identité de la membrane suturale et du cartilage de conjugaison, on peut fort bien supposer que ce sont les éléments de la moelle, futur diploé, qui envahissant de proche en proche la membrane suturale, donnent naissance par un excès ou une aberration du travail d'ossification, aux exostoses de croissance de la voûte cranienne ». Cette opinion est confirmée par les cas de Prengrueber, Carowski et Schwartz (obs. VI, VIII et IX).

Un point reste obscur, c'est que ces exostoses ne correspondent pas toujours exactement au siège primitif de la membrane suturale, mais on sait qu'il existe une véritable migration, et dans une observation de Prengrueber (obs. VI), l'auteur spécifie nettement que la tumeur s'est déplacée en haut, en avant et en dedans de 2 centimètres pendant son évolution.

Une dernière hypothèse peut être envisagée : c'est celle du développement des exostoses aux dépens des os wormiens qui peuvent se trouver, soit au niveau des sutures, soit au niveau des fontanelles, mais l'origine wormienne est difficile à démontrer.

Parmi les nombreuses explications relatives à la

pathogénie des exostoses, quelle est celle qui s'applique plus particulièrement au cas que nous avons observé ? Il est bien certain que l'âge d'apparition de cette tumeur osseuse plaide en faveur d'un trouble de l'ossification, mais nous ferons aussi remarquer que c'est immédiatement après une fièvre typhoïde sérieuse que le malade a remarqué l'apparition de cette exostose. Enfin, on ne saurait méconnaître le rôle du traumatisme, car c'est à la suite d'une chute que l'exostose a pris un développement considérable et qu'elle a pu amener les troubles de compression qui n'avaient pas, jusqu'alors, attiré l'attention. Trouble de l'ostéogénèse, infection, traumatisme, tels sont les facteurs auxquels semble due l'affection que nous envisageons.

ANATOMIE PATHOLOGIQUE

Dans l'étude des exostoses du crâne, le chapitre qui a été le mieux étudié est celui de l'anatomie pathologique. Nous n'apporterons à cette partie qu'une faible contribution, puisque le contrôle anatomique nous a fait défaut. Nous nous efforcerons de synthétiser les travaux antérieurs pour essayer d'en dégager quelques lois générales relatives à leur évolution.

Le siège de ces exostoses est très variable : dans la plupart des observations, il semble que le frontal soit intéressé (obs. I, V, VI, VII, VIII, IX et XII) et si le plus souvent l'exostose siège à une faible distance des sutures (suture fronto-pariétale, fronto-bregmatique, fronto-nasale), dans d'autres cas, plus rares d'ailleurs, la tumeur semble développée loin des sutures au niveau de la face convexe de l'os. Un autre lieu d'élection est la région mastoïdienne, que la tumeur reste localisée en ce point (obs. III) ou qu'elle s'étende pour envahir toute la fosse temporale, empiétant même sur le pariétal et l'occipital (ob. X et XI). Ces exostoses se développent là où il y a peu de muscles dans les endroits de moindre

résistance. Dans aucun cas, nous n'avons vérifié l'assertion de Cushing, d'après laquelle les exostoses se développeraient au point d'insertion des aponévroses et des tendons musculaires, rappelant ainsi l'aspect des ostéomes musculaires des cavaliers.

Il ne semble pas qu'il y ait de prédominance relativement à un des côtés du crâne, et ce fait peut être considéré comme un argument contre l'hypothèse de l'origine wormienne des exostoses. Testut, en effet, a montré que les os wormiens étaient beaucoup plus fréquents du côté droit que du côté gauche.

Les dimensions de ces tumeurs sont également très variables, depuis le volume d'une noisette jusqu'à celui d'une noix et même quelques-unes plus considérables atteignent la largeur de la paume de la main d'un adulte. Plus intéressante est l'étude de la forme même de la tumeur ; d'une manière générale elle est développée du côté de la table externe, sa surface est régulière comme celle du crâne lui-même (obs. II), hémisphérique (obs. VIII), parfois plane (obs. IX), plus rarement marronnée (obs. X). Dans quelques cas exceptionnels, la tumeur osseuse dépasse non seulement la table externe, mais aussi la table interne, variété à laquelle Duplay et Reclus donnent le nom d'exostose parenchymateuse. Le cas que nous avons observé semblerait se rapprocher de ce type anatomique, puisque les troubles fonctionnels permettent d'affirmer l'existence d'une tumeur intra-cranienne, mais il faut remarquer que la tumeur dont il est question n'était peut-être pas

exo et endo-cranienne au début, mais a pu ne devenir telle qu'à la suite du traumatisme dont nous avons parlé.

Au point de vue histologique, toutes ces exostoses sont formées de tissu osseux normal, mais ce qui les différencie, c'est l'agencement même de ce tissu osseux, et suivant une classification proposée par Cornil et Ranvier, admise par tous les auteurs qui ont étudié la question, principalement par les professeurs Reclus, Mauclaire, Auvray et enfin par Ziegler, on doit les distinguer en trois variétés : 1° *les exotoses éburnées* qui se caractérisent par leur dureté, l'absence de vaisseaux et leur aspect à la coupe analogue à l'ivoire ; 2° *les exostoses compactes* formées de tissu dense analogue à celui de la diaphyse des os longs et disposé en lamelles concentriques autour des canaux vasculaires ; 3° *les exostoses spongieuses* qui semblent de beaucoup les moins fréquentes. En effet, sur 14 observations que nous avons recueillies, y comprise notre observation personnelle, 3 seulement répondent à ce type (obs. pers. et obs. II et VI). « *Ces exostoses spongieuses sont formées d'un tissu aréolaire contenant de la moelle qui constitue la plus grande partie de la tumeur. Elle est tantôt rougeâtre et très vascularisée comme chez l'embryon, tantôt gélatiniforme, fibreuse ou adipeuse.* » (Cornil et Ranvier).

Dans cette dernière forme, le périoste est généralement épaissi et adhère fortement à la coque osseuse très mince, compacte et peu résistante. *C'est*

à cette variété qu'appartient notre tumeur et c'est pour elle que nous proposons le terme de SPONGIOSTÉOME.

C'est en effet la constitution anatomique de cette tumeur qui explique en grande partie son évolution clinique, car c'est grâce à sa friabilité qu'elle a pu être le siège d'une fracture, et c'est de cette fracture que dérivent en grande partie les symptômes fonctionnels dont se plaint à l'heure actuelle notre malade.

Il semble aussi qu'il y ait autre chose qu'une différence de structure entre les exostoses éburnées et compactes d'une part, et le spongiostéome d'autre part. En effet, de l'examen des observations que nous avons rapportées, nous pouvons conclure que *les exostoses se comportent toujours comme des tumeurs limitées et de petite dimension sans tendance à l'extension, tandis que les spongiostéomes se développent considérablement et donnent de volumineuses tumeurs qui évoluent non seulement vers l'extérieur, mais aussi vers l'intérieur du crâne. Il semble encore que le processus d'ossification s'arrête rapidement avec l'accroissement de l'organisme dans les premières, tandis qu'il persiste bien au delà de la période de développement du squelette dans les dernières* (obs. pers. et obs. II et VI).

On pourrait croire que ces spongiostéomes dussent se rencontrer avec une fréquence particulière lorsqu'il s'agit d'exostoses apparues au niveau des régions normalement alvéolaires, tel le sinus frontal, telle encore la région mastoïdienne, mais

les faits ne confirment par cette manière de voir et dans la plupart des observations, les ostéomes de la mastoïde, de même que les ostéomes de l'extrémité inférieure du frontal appartiennent plutôt au type compact ou éburné qu'au type spongieux (obs. III, X et XI.)

Ce fait semble en contradiction avec l'hypothèse émise par Wahl d'une part, Mauclaire et Milian d'autre part, que les *exotoses peuvent se développer aux dépens des cellules ethmoïdales ou des cellules mastoïdiennes, normales ou aberrantes.*

ÉTUDE CLINIQUE

La symptomatologie des exostoses de la voûte cranienne est ordinairement très fruste (Rieffel) ; tout se borne en effet à la constatation d'une tumeur qui, par elle-même, ne détermine que peu ou même pas de troubles fonctionnels.

Cette tumeur, dont les dimensions sont variables, présente, nous l'avons vu, une forme irrégulière, mais ce qui frappe surtout, c'est sa consistance dure évoquant tout de suite l'idée du tissu osseux. A son niveau, la peau reste mobile, sans adhérence, sans modification des téguments, ni des cheveux ; dans certains cas, on peut rencontrer une bourse séreuse entre la tumeur et les parties molles dont le développement s'explique facilement par les frottements et les irritations mécaniques répétées. Mais ce qu'il y a de plus caractéristique, c'est l'absence de toute douleur provoquée ou spontanée, au moins dans les cas simples, les plus fréquents, c'est-à-dire lorsque la tumeur évolue vers l'exocrane. Les troubles fonctionnels, en effet, ne font pas partie de la symptomatologie normale des exostoses craniennes, et lorsqu'ils apparaissent ils doivent de suite faire admettre

que la tumeur a pris une extension considérable évoluant, non seulement en surface, mais aussi en profondeur du côté de la boîte cranienne.

Soulier, dans sa thèse, distinguait déjà nettement les exostoses ostéogéniques qui « restent petites et indolores, et les exostoses autogéniques qui augmentent de volume et peuvent amener des troubles de compression ».

Les troubles de compression, dans l'exostose cranienne, sont donc exceptionnels, et cela se conçoit puisque c'est du côté de l'exocrâne et non de l'endocrâne que se fait l'évolution. Cependant, dans certains cas (*Trait. de Chir. Duplay et Reclus*, t. III, p, 507), *certaines exostoses dites parenchymateuses peuvent atteindre les deux tables de l'os, elles s'accompagnent alors de douleur fixe en clou et de troubles nerveux : épilepsie, paralysies incomplètes.*

De tous les faits que nous avons parcourus, c'est l'observation de notre malade qui nous semble, à cet égard, la plus démonstrative. Ici, en effet, nous voyons la tumeur évoluer en deux phases bien distinctes. Dans une première phase, l'exostose limitée et bien circonscrite ne détermine aucun trouble nerveux ; dans une deuxième phase, et sans doute à la suite du traumatisme, la tumeur prend un développement plus rapide et amène des phénomènes de compression pour lesquels le malade est venu consulter. C'est, en effet, l'intensité de la céphalée persistante et fixe, l'existence de troubles de la mémoire qui ont décidé le malade à demander un

soulagement. Mais il faut surtout remarquer, dans notre cas particulier, l'existence de crises épileptiformes avec ictus qui se sont renouvelées plusieurs fois dans les trois premiers mois de 1910. C'est là un symptôme d'épilepsie Bravais-Jacksonienne qui aurait pu nous donner une indication précieuse relative au siège de l'évolution interne de la tumeur; mais nous n'avons pas été témoin de ces crises et nous ne savons pas par quelle zone : face, membres supérieurs, membres inférieurs, elles débutaient.

Si nous laissons de côté le myosis que présente le malade, deux faits frappent particulièrement l'attention : la perte de la mémoire telle que le malade est incapable, à l'heure actuelle, de vaquer à ses occupations, et surtout le ralentissement du pouls qui semble exister, d'après le malade, depuis assez peu de temps et qui traduirait nettement l'hypertension intra-cranienne. C'est à cette même cause qu'on pourrait attribuer la surdité progressive dont il s'est plaint, mais nous ne pouvons l'affirmer, car l'examen de l'oreille n'a pas été pratiqué.

PRONOSTIC

Les considérations précédentes nous montrent que le pronostic des exostoses de la voûte cranienne varie suivant leur forme anatomique. Les petites exostoses éburnées, qui d'ordinaire ne dépassent pas les dimensions d'une noix, ne sont d'aucune gravité, et ne déterminent pas de troubles fonctionnels; mais elles peuvent, dans certains cas, rendre difficile la coiffure et c'est là assurément, surtout chez les femmes, le seul phénomène qui puisse décider les malades à consulter. *Peut-être faut-il voir là la raison pour laquelle, d'après Rieffel, les exostoses craniennes seraient plus fréquentes dans le sexe féminin.* Par contre, il faut opposer à ces exostoses bénignes, les autres exostoses telles que les spongiostéomes qui peuvent amener des troubles sérieux. *Ces derniers gênent en effet, non seulement par leur volume, mais aussi et surtout par les troubles de compression qu'ils peuvent déterminer, et nous avons vu que chez notre malade, c'étaient uniquement des faits de cet ordre qui nous obligeaient à réserver notre pronostic.*

Une autre éventualité importe au point du vue du

pronostic, c'est la possibilité de transformation de l'exostose, tumeur anatomiquement bénigne, en une tumeur maligne telle qu'un ostéosarcome.

Cette transformation qui a été signalée au niveau des membres, risque également de se produire au niveau de la voûte cranienne.

C'est même une hypothèse que nous avons momentanément envisagée lorsque le malade s'est plaint, auprès de nous, de l'augmentation de volume de sa tumeur.

DIAGNOSTIC

Dans la majorité des cas, le diagnostic des exostoses de la voûte cranienne est facile. Parmi les nombreuses tumeurs qui peuvent se rencontrer dans cette région, les unes se présentent avec des caractères tellement particuliers, que l'hésitation est à peine permise ; tel est le cas des *tumeurs réductibles*, tel est aussi le cas des *tumeurs gazeuses*, d'ailleurs exceptionnelles, et aussi des *tumeurs liquides*.

Reste le groupe des *tumeurs solides* développées soit au niveau des parties molles, soit au niveau de la boîte cranienne.

Les *kystes*, les *lipomes*, les *angiomes* des parties molles ne prêteront pas longtemps à discussion ; de même les épithéliomas des téguments, lorsqu'ils viennent à s'ulcérer, ne sauraient être confondus avec les exostoses. Plus difficile sera parfois le diagnostic entre les exostoses craniennes et d'autres tumeurs osseuses telles que les *angiomes*, les *kystes hydatiques*, les *chondromes*, les *sarcomes*, les *carcinomes* et au début, alors que la tumeur est encore peu développée, l'hésitation est permise, mais généralement l'évolution lève tous les doutes.

Le seul point intéressant est de déterminer la nature de l'exostose et la variété anatomique à laquelle elle appartient. Pour déterminer la nature de l'exostose, il faut rechercher tout d'abord s'il ne s'agit pas d'exostose symptomatique « relevant de processus pathologiques tels que la goutte, le rhumatisme, plus souvent la tuberculose et surtout la syphilis » (Reclus).

Dans ce dernier cas, il serait légitime de tenter un traitement d'épreuve.

Nous n'envisagerons pas ici les ostéophytes plats intra-craniens qui surviennent au cours de la puerpéralité, ils ont une physionomie anatomique et clinique trop particulière qui les empêche de rentrer dans le cadre de notre sujet.

On devra songer également au traumatisme, mais on n'accordera une place à ce facteur, que s'il précède de très peu de temps le développement de l'exostose, s'il a été suffisamment intense et s'il a porté sur une zone limitée, toutes considérations qui peuvent avoir un réel intérêt médico-légal. Cependant, il nous semble que le traumatisme ne puisse jouer que le rôle de cause occasionnelle.

« Si nous nous trouvons en présence d'un organisme vierge de toute diathèse, caractère négatif très important (ni infection, ni traumatisme), nous aurons par conséquent le droit d'affirmer qu'il s'agit d'*exostose ostéogénique* » (Reclus).

Reste maintenant à déterminer la variété anatomique. Nous rappellerons simplement, à ce sujet, que

le spongiostéome ou exostose à aréole large se distingue par ses dimensions, par sa tendance à l'extension rapide, enfin et surtout par les résultats que donne l'examen radiographique. C'est là un point sur lequel nous voudrions attirer l'attention, et il nous semble que l'étude des exostoses de la voûte cranienne, en général, gagnerait à être reprise à la faveur de ce nouveau mode d'investigation.

Enfin, et c'est là le point sur lequel nous terminerons, il ne suffit pas de constater l'existence de l'exostose, il faut encore savoir si elle s'étend en profondeur et pour cela, seule l'étude des signes fonctionnels permettra de poser un diagnostic précis.

TRAITEMENT

Le traitement des exostoses de la voûte cranienne ne donne pas lieu à des considérations spéciales. En dehors du traitement spécifique qu'on doit toujours tenter, même s'il ne s'agit pas de syphilis avouée, le seul traitement est l'intervention chirurgicale. Les indications de cette intervention seront fournies le plus souvent, soit par la gêne fonctionnelle que détermine la tumeur, soit par des raisons d'esthétique ; mais en réalité, deux points surtout nous semblent importants et commandent nettement l'ablation de la tumeur : *C'est, d'une part, la possibilité de transformation maligne, et d'autre part l'existence d'un prolongement intra-cranien qui détermine des phénomènes de compression, se comportant ainsi comme une véritable tumeur cérébrale.*

OBSERVATIONS

OBSERVATION I

(*In* Chassaignac, *Des Tumeurs de la voûte cranienne.* Th. de concours, 1848. — Cas de Mussey, *American Journal,* fév. 1838.)

Exostose éburnée du frontal

Il s'agit d'une tumeur survenue à l'âge de douze ans, à la suite d'un coup. Elle occupait à vingt et un ans la ligne médiane du front, à partir de l'épine nasale. Comme dimensions, elle avait 3 pouces de long et 1 pouce et demi de large, elle n'était pas douloureuse et ne déterminait pas d'accidents cérébraux. Cette tumeur fut enlevée assez facilement, c'était une variété d'exostoses éburnées.

OBSERVATION II

(Obs. de Hott. — *Transaction of the Pathological Society of London,* 1850-1851, p. 149.)

Il s'agit d'un homme âgé de quarante ans présentant une tumeur insérée sur le pariétal gauche par un gros pédicule. Elle s'était développée à l'âge de quatorze ans après un coup. Elle mesurait 3 pouces de long en avant, 2 pouces

et demi en arrière, et à sa base 2 pouces de diamètre. Sa surface ressemblait à la surface externe du crâne. La surface interne du crâne était normale. C'était une exostose dont la structure appartenait à la variété dite spongieuse.

OBSERVATION III

(Obs. de Cooper. — *Lancet,* 29 juin 1861.)

R. S..., ménagère, âgée de vingt-trois ans, présente une tumeur juste au-dessus de la mastoïde.

Elle est apparue il y a quatre ans sans cause appréciable, son volume est celui d'une grosse noix. Ablation très pénible. C'est une exostose appartenant à la variété éburnée.

OBSERVATION IV

(Obs. de Textor. — *Wurzburg med. Zeitschrift,* 1864, p. 329.)

Il s'agit d'une tumeur développée après une chute sur la tête dans l'enfance. Le malade meurt à soixante-six ans d'une autre affection. A l'autopsie on trouve une exostose de la région temporale.

OBSERVATION V

(Wahl, *in* Frey, th. de Dorpat, 1874, obs. IV.)

Exostose ostéogénique de la voûte cranienne

Il s'agit d'un enfant de douze ans, présentant une tumeur du volume d'une noix sur la partie antérieure et droite du

front, au-dessus de la région sus-orbitaire. Cette tumeur s'est développée sans cause et Wahl émet l'hypothèse qu'elle est en rapport avec le développement de la partie antérieure du sinus frontal.

OBSERVATION VI

(Prengrueber. — *Bulletin médical*, 1892, p. 25.)

Exostose ostéogénique du frontal

Il s'agit d'une femme de vingt-deux ans, qui est entrée le 8 octobre 1887 à l'hôpital. Elle présentait sur la partie latérale gauche de la face convexe du frontal une petite tumeur faisant une saillie de 1 cm. 1|2 environ, et située à 2 centimètres au-dessus de l'apophyse orbitaire externe, immédiatement en avant de la crête frontale latérale. Elle était apparue à l'âge de onze ans, après une contusion du frontal. Primitivement, elle siégeait un peu en arrière de la crête oblique qui limite en haut et en avant la fosse temporale. Cette tumeur a augmenté et s'est déplacée en haut, en avant et en dedans, sur une longueur de 2 centimètres environ. Sessile, arrondie, dure, fixe, du volume d'une cerise, elle était indolente et ne déterminait pas d'accidents cérébraux.

Les autres pièces du squelette ne présentaient rien de particulier. L'opération fut faite le 10 octobre et l'ablation fut très pénible.

Examen histologique. — La structure est celle de l'os normal ; le périoste qui la recouvre est un peu épaissi, sa périphérie est formée par une mince lame de tissu compact,

le centre est formé par du tissu spongieux à aréoles larges qui constitue aussi la base d'implantation.

A la périphérie on voit des lamelles de tissu compact imbriquées ; plus profondément, ces lamelles, riches en capsules osseuses, décrivent des courbes de rayons variables, et limitent des espaces médullaires larges et irréguliers. La moelle est très vasculaire et riche en cellules adipeuses.

OBSERVATION VII

(Reclus. — *Presse médicale*, 1894, p. 381.)

Exostose du frontal

Il s'agit d'une jeune femme de vingt et un ans présentant une tumeur circonscrite du front formée de tissu osseux faisant saillie sous les téguments. Cette tumeur est une exostose ostéogénique appartenant à la variété éburnée.

OBSERVATION VIII

(Karowski, *in Kraukh. des Kindesalters*, 1894, p. 707.)

Exostose ostéogénique de la tête

Il s'agit d'un enfant de sept ans, présentant sur la partie moyenne et supérieure du front, au niveau du bregma, une tumeur hémisphérique à large base immobile, indolente et développée sans traumatisme ni autre cause appréciable et ne déterminant aucun trouble fonctionnel. Il existait en outre trois exostoses sur la face et la région sous-orbitaire des deux côtés. Le squelette des membres ne présentait rien d'anormal.

OBSERVATION IX

(L. Damaye. — *Bulletin de Société anatomique*, 1894, p. 841.)

Exostose du crâne

Mme C.. , âgée de trente-trois ans, entre le 29 novembre 1894 dans le service du Dr Schwartz à Cochin. Elle n'a jamais été malade, aucun traumatisme du crâne, pas de syphilis. A l'âge de vingt-deux ans, elle s'aperçut d'une petite grosseur du volume d'un petit pois à la partie antéro-latérale droite du cuir chevelu.

Cette tumeur augmenta progressivement sans causer aucune douleur, sans trouble d'origine encéphalique jusqu'à son volume actuel qui est celui d'une grosse noix. Elle est située vers l'extrémité inférieure de la suture fronto-pariétale droite et est recouverte par le cuir chevelu qui ne présente aucune modification. Sa base d'implantation est très large, sa consistance très dure, elle est immobile, régulière et pas douloureuse.

L'opération est faite le 31 novembre. Cette tumeur est située exactement au niveau de la suture fronto-pariétale droite, au point d'intersection de cette suture avec la ligne courbe temporale. Elle est insérée sur la partie antérieure du pariétal par un pédicule circulaire de 2 centimètres carrés. La pièce enlevée consiste en une masse lisse de tissu osseux éburné, recouverte par le périoste, son volume est sensiblement égal à celui d'une noix à grosse extrémité dirigée en arrière et en dedans, et aplatie de haut en bas.

Examen histologique. — Cette exostose présente la struc-

ture d'un os anormal et le tissu osseux de cette exostose se continue directement avec le diploé et semble être une émanation du diploé.

OBSERVATION X

(Dr Mauclaire. — Société anatomique, 1905.)

Hyperostoses et exostoses éburnées non syphilitiques de la région temporale

M..., âgé de vingt-neuf ans, tailleur, a vu se développer, sans cause appréciable, une tumeur très dure au-dessus de la région mastoïdienne gauche il y a juste un an. Cette tumeur augmenta progressivement de volume en se développant, surtout en haut, pour occuper la fosse temporale et empiéter sur le pariétal et l'occipital. C'est le volume de la tumeur qui décide le malade à entrer à l'hôpital.

Actuellement la tumeur est aussi large que la paume d'une main d'adulte. La peau à sa surface est saine, non adhérente. La tumeur est sessile, plaquée sur l'os sans mobilité aucune. Sa surface est légèrement et régulièrement marronnée, ses bords sont réguliers, saillants de 1 centimètre approximativement. Les contours de la tumeur sont réguliers et se continuent un peu brusquement avec la surface des os voisins.

La radiographie montre la saillie de l'hyperostose et sa structure osseuse éburnée.

Le conduit auditif est sain, non déformé, il n'y a jamais eu d'otite.

L'audition est normale ; l'état général est bon. Le malade n'a jamais eu la syphilis, il n'en présente aucune trace. Pas de lésions osseuses sur le reste du squelette.

Le diagnostic était évident, mais la nature de cette exostose n'a pu être déterminée. La gêne est telle que le malade demande l'ablation de la tumeur.

Opération le 26 décembre. — Le périoste est épaissi, ablation avec la gouge et le maillet par fragmentation de la tumeur très dure.

Examen histologique. — La tumeur est essentiellement formée de tissu osseux ; ce dernier est abondamment vasculaire, il est formé de lamelles osseuses assez bien ordonnancées autour des vaisseaux de façon à figurer des systèmes de Havers. Les ostéoblastes rappellent très exactement les mêmes éléments de l'os normal. Accessoirement, on observe en certains points, surtout à la périphérie, du tissu conjonctif fibreux.

Ce qui nous a frappé, c'est l'insertion initiale de la tumeur au niveau des cellules mastoïdiennes. L'exostose se serait peut-être développée aux dépens des cellules mastoïdiennes normales ou aberrantes.

OBSERVATION XI

(Dr Milian. — *Société anatomique*, 1905.)

Exostose de la région temporo-mastoïdienne

Il s'agit, chez une artiste dramatique âgée de vingt-cinq ans, d'une lésion développée depuis plusieurs années vers l'âge de quinze ans environ sans phénomènes fonctionnels appréciables. La malade veut en être débarrassée à cause de la difformité.

A l'examen, on constate en arrière du pavillon de l'oreille gauche, sur la face externe de l'apophyse mastoïde empiétant sur la région temporale, une tumeur arrondie, sessile, véritable apophyse développée à la surface du crâne, saillant de près de 2 centimètres, immobile et de consistance très dure. Il n'y a aucune modification du cuir chevelu. Pas de spécificité.

Opération fut faite par le Dr Cunéo qui fit sauter la tumeur d'un seul bloc : c'était une exostose éburnée. Il n'existait pas la moindre communication avec les cellules mastoïdiennes, mais la tumeur était très bien exactement développée à leur niveau.

OBSERVATION XII

(Mme Nageotte-Wilbouchewitch. — *Soc. de Pédiâtrie*, 19 juin 1906.)

Il s'agit d'une jeune fille russe âgée de quinze ans, qui présente un certain nombre d'exostoses sur le front, sur les tibias et les omoplates, toutes petites et comparables à l'apophyse styloïde du cubitus. L'apparition des exostoses remonte, au dire de la famille, à l'âge de huit ou neuf ans. L'état général est médiocre, la malade est fatiguée et anémique.

OBSERVATION XIII

(Ziegler. — *Anatomie pathologique*, 1908, p. 571.)

Ziegler figure une coupe d'un ostéome éburné du temporal observé par lui, mais il ne donne aucun renseignement complémentaire.

CONCLUSIONS

1° Les exostoses de la voûte cranienne, bien qu'elles soient moins fréquentes que celles des membres, ne constituent pas une rareté pathologique. Contrairement à l'opinion classique, elles ne sont pas spéciales au sexe féminin et peuvent coexister avec des exostoses des membres ;

2° Au point de vue étiologique, elles doivent être distinguées nettement en exostoses symptomatiques relevant d'une infection antérieure, et en exostoses essentielles liées à un trouble d'évolution du squelette ;

3° Au point de vue anatomique, il nous semble légitime de mettre à part les exostoses spongieuses ou *spongiostéomes* qui se caractérisent par leur volume considérable, leur faible densité, leur transparence à la radiographie, correspondant à leur constitution aréolaire très développée, et leur tendance à évoluer non seulement vers l'extérieur, mais aussi vers l'intérieur du crâne ;

4° Au point de vue clinique, bien que tous les auteurs insistent sur la bénignité proverbiale des exostoses de la voûte cranienne, il faut remarquer

que dans quelques cas évoluant vers l'endocrâne, elles peuvent se comporter comme de véritables tumeurs cérébrales ;

5° Au point de vue thérapeutique, nous admettons avec tous les auteurs, que le seul traitement est l'ablation chirurgicale ; mais nous devons faire remarquer que cette intervention peut présenter des difficultés de technique opératoire lorsque la tumeur a évolué vers l'intérieur du crâne.

Vu : le Président de la thèse,
MARFAN

Vu : le Doyen,
LANDOUZY

Vu et permis d'imprimer :
Le Vice-Recteur de l'Académie de Paris,
LIARD

BIBLIOGRAPHIE

Broca (P.). — *Recherches sur un nouveau groupe de tumeurs* (Comptes rendus de l'Acad. des Sciences, 1867).

Brun. — Thèse de Paris, 1892-1893.

Chasseignaa. — *Des Tumeurs de la voûte cranienne.* Thèse de concours, 1848.

Cooper. — *Lancet,* 29 juin 1861.

Cornil et Ranvier. — *Histologie pathologique.*

Cruveilhier. — *Anatomie pathologique.*

Cushing. — *Chirurgie de la tête.*

Damaye. — *Exostose du crâne (Bulletin de la Soc. anat.,* 1894).

Dor. — *Arch. prov. de Chir.,* janvier 1891, et Thèse de Lyon, 1891.

Dorpat. — Thèse de Paris, 1875.

Duplay et Reclus. — *Traité de Chirurgie.*

Dupuytren. — *Leçons orales.*

Gross. — *Nouveaux éléments de Pathologie et de clinique chirurgicale.*

Hott. — *Transaction of the pathological Society of London,* 1850-1851, p. 149.

Karowski. —*Exostoses ostéogéniques de la tête (Kraukheit des Kindesalters,* 1894, p. 707.)

Latour. — Thèse de Lyon, 1899.

Lecène-Lenormand. — *Rev. orth.,* 1906, p. 224.

Le Dentu et Delbet (P.). — *Traité de Chirurgie.*

MAUCLAIRE. — *Hyperostoses et exostoses éburnées non syphilitiques de la région temporale* (Soc. anat., 1905).

MILIAN. — *Exostose de la mastoïde* (Soc. anat., 1905).

MUSSEY. — *Américain Journal*, février 1838.

NAGEOTTE-WILBOUCHEWITCH. — Soc. de Pédiâtrie, 19 juin 1906.

PATRIARCHE. — Thèse de Bordeaux, 1890-1891.

POIRIER. — *Des Exostoses ostéogéniques de la voûte du crâne.* Thèse de Paris, 1894-1895.

PONCET. — *Traité de Chirurgie.*

PRENGRUEBER. — *Exostoses ostéogéniques du frontal* (*Bulletin médical*, 1892, p. 25).

QUÉNU. — *Traité de Chirurgie.*

RECLUS. — *Exotoses du frontal* (*Presse médicale*, 1894, p. 381).

RIBELL. — Thèse de Paris, 1885.

RIEFFEL. — *Des Exostoses ostéogéniques de la voûte cranienne* (*Gaz des Hôpit.*, 1895, p. 451).

SONNENSCHEIN. — Thèse de Berlin, 1873.

SOULIER. — Thèse de Paris, 1866.

TESTUT. — *Anatomie humaine.*

TEXTOR. — *Wurzburg med. Zeitschrift*, 1865, p. 329.

WAHL. — *Exotose ostéogénique de la voûte cranienne*, *in* Thèse de Trey (Thèse de Dorpat, 1874).

WIRCHOW. — *Traité des tumeurs.*

ZIEGLER. — *Anatomie pathologique.*

Imp. de la Faculté de Médecine, JOUVE et Cie, 15, rue Racine, Paris